

## Изменение мозгового кровотока у детей и подростков с сахарным диабетом 1 типа в динамике заболевания

О.И.Вотякова, А.И.Рывкин, М.С.Власова,  
И.Ю.Новожилова, К.М.Прусова, О.А.Смирнова

Ивановская государственная медицинская академия  
(ректор – проф., Р.Р. Шляев) МЗ РФ

Основной причиной ранней инвалидизации больных сахарным диабетом (СД) являются сосудистые осложнения. Ангиопатии при СД представляют собой универсальное поражение сосудов во всех органах и тканях [1]. Несмотря на достижения в изучении механизмов возникновения диабетических ангиопатий и разработке методов лечения, их распространенность на сегодняшний день остается высокой. Одна из причин этого – бессимптомное течение на ранних обратимых этапах развития, что делает актуальным активное выявление сосудистых осложнений на доклинических стадиях. К числу наименее изученных у детей и подростков относятся церебральные ангиопатии. Вместе с тем, изменение церебральной гемодинамики, сопровождающееся ухудшением обменных процессов в клеточных структурах мозга, может способствовать запуску и поддержанию механизмов, участвующих в развитии и прогрессировании всех диабетических осложнений.

Целью нашего исследования стало изучение особенностей церебральной гемодинамики у детей и подростков с СД 1 типа и верификация ее изменений в динамике заболевания.

### Объем и методы исследования

Обследовано 108 детей в возрасте от 4 до 17 лет с давностью СД от 1 мес до 12 лет. Все дети находились на интенсифицированной инсулинотерапии, получали человеческие генноинженерные инсулины. На момент госпитализации у них не было клинико-лабораторных признаков кетоза. У 42,4% обследованных уровень гликированного гемоглобина был ниже 7,6%, у 23,4% колебался от 7,6 до 9%, у 34,2% превышал 9%, что согласно критериям оценки качества гликемического контроля у детей и подростков с СД 1 типа отражает соответственно оптимальный, субоптимальный и неудовлетворительный контроль гликемии. Давность заболевания у 44,3% больных не превышала 3 года, у 24,7% составляла от 3 до 5 лет, у 31% – более 5 лет. Контрольная группа была представлена 10 здоровыми детьми.

Для оценки состояния мозговой гемодинамики использовалась реоэнцефалография, которая выполнялась на аппарате «РЭО-Спектр 3» фирмы НейроСофт. Регистрация реограмм осуществлялась в состоянии расслабленного бодрствования и для определения реактивности сосудов после максимальной задерж-

ки дыхания. Запись производилась в окципито-мастоидальном (Oms, Omd) и фронтально-мастоидальном (Fms, Fmd) отведениях, позволяющих оценить кровоток, первое – в системе внутренних сонных артерий, и в вертебрально-базилярном бассейне, отдельно слева и справа. Реограммы подвергались компьютерной обработке с расчетом амплитудных и временных показателей.

Интенсивность кровотока оценивалась по реографическому индексу (РИ), отражающему пульсовое кровенаполнение артерий, равномерность распределения притекающей к головному мозгу крови по величине коэффициентов  $RI_{Fms}/RI_{Fmd}$ ,  $RI_{Oms}/RI_{Omd}$ ,  $RI_{Fms}/RI_{Oms}$ ,  $RI_{Fmd}/RI_{Omd}$ . Тонус средних и мелких артерий верифицировали по длительности времени медленного наполнения ( $\alpha_2$ ). Тонус сосудов микроциркуляторного русла и периферическое сосудистое сопротивление определяли по соотношению венозной и артериальной компонент ( $A_v/A_a$ ), величине дикротического (ДИК) и диастолического (ДИА) индексов.

Статистическая обработка полученных данных проводилась с помощью прикладных программ EXCEL 7.0. Определялись средняя арифметическая (M) и стандартная ошибка (m). Различия в сравниваемых группах оценивались по критерию Стьюдента (t) и считались достоверными при  $p < 0,05$ .

### Результаты и их обсуждение

В зависимости от значений РИ в каротидном и вертебрально-базилярном бассейнах среди обследованных детей выделены 5 вариантов изменения пульсового кровенаполнения в сосудистом русле головного мозга. В соответствии с этим сформированы группы сравнения. К 1-й группе отнесены обследованные со значениями пульсового кровенаполнения, соответствующими возрастной норме [2] и в каротидном, и в вертебрально-базилярном бассейнах (n=15). Во 2-ю группу включены пациенты с превышающим нормативные значения пульсовым кровенаполнением, преимущественно в каротидной системе (n=31). 3-ю группу составили больные с дисбалансом пульсового кровенаполнения, проявляющимся его увеличением в каротидном бассейне и снижением в вертебрально-базилярном (n=35). Отличительным признаком детей 4-й группы (n=42) было снижение пульсового кровенаполнения в бассейне позвоночных артерий при его нормальном уровне в каротидной системе. У представителей 5-й

группы (n=35) пульсовое кровенаполнение было снижено в обоих изучаемых бассейнах.

Реографическая характеристика церебральной гемодинамики у больных выделенных групп и здоровых обследованных отражена в таблице. Представленные в ней данные показывают, что у пациентов 1-й группы, хотя значения РИ и не выходили за рамки нормативных, тем не менее, в каротидной системе были несколько ниже, а в вертебрально-базилярной выше, чем в контрольной группе. В результате этого у детей данной группы появлялся гемодинамический сдвиг в сторону вертебрально-базилярной системы, отражением которого служило статистически значимое, по сравнению с контролем, уменьшение коэффициентов  $RI_{Fms}/RI_{Oms}$  и  $RI_{Fmd}/RI_{Omd}$ . Изменения ДИК, ДИА и  $A_B/A_A$  — маркеров тонуса артериол, венул и периферического сосудистого сопротивления у представителей этой группы в каждом из изучаемых сосудистых бассейнов имели обратную по отношению к пульсовому кровенаполнению направленность. В ответ на гиперкапнию, развивающуюся при задержке дыхания, у пациентов данной группы отмечалась парадоксальная реакция в виде повышения тонуса сосудов микроциркуляторного русла, особенно в бассейне позвоночных артерий, и тенденция к нарастанию в нем тонуса мелких и средних артерий. Об этом свидетельствовало отмеченное в пробе с задержкой дыхания увеличение ДИК, ДИА,  $A_B/A_A$  и  $\alpha_2$ .

У детей 2-й группы пульсовое кровенаполнение в каротидной системе было выше нормативных значений, а в вертебрально-базилярной соответствовало норме, но при этом его уровень в данном бассейне по сравнению с другими группами был самым высоким. Отмеченные изменения регистрировались на фоне выравнивания тонуса сосудов микроциркуляторного русла в изучаемых бассейнах за счет тенденции к его увеличению в каротидном. Подтверждением этому служат значения в данной группе ДИК, ДИА и  $A_B/A_A$ . По-видимому, благодаря описанному соотношению тонуса сосудов у пациентов 2-й группы обеспечивалось сопоставимое с контролем распределение крови в сосудистых бассейнах, на что указывали значения коэффициентов  $RI_{Fms}/RI_{Oms}$  и  $RI_{Fmd}/RI_{Omd}$ . Время медленного кровенаполнения ( $\alpha_2$ ), характеризующее состояние сосудистой стенки средних и мелких артерий, у детей 2-й группы, как и предыдущей, имело тенденцию к увеличению. В ответ на гиперкапнию у пациентов описываемой группы отмечались разнонаправленные, с преобладанием повышения, изменения тонуса сосудов микроциркуляторного русла, мелких и средних артерий, что указывала динамика изменений ДИК, ДИА,  $A_B/A_A$  и  $\alpha_2$ .

Пульсовое кровенаполнение у детей 3-й группы в каротидной системе, как и в предыдущей группе, превышало нормативный уровень, а в вертебрально-

Реографическая характеристика церебральной гемодинамики при различных вариантах ее изменения у детей с сахарным диабетом 1 типа (M±m)

Группа обследованных	РИ, у.е.				Коэффициенты асимметрии РИ			
	Fms	Fmd	Oms	Omd	Fms/Fmd	Oms/Omd	Fms/Oms	Fmd/Omd
Контрольная	2,13±0,24	2,25±0,33	1,28±0,12	1,31±0,17	13,0±2,5	13,3±3,4	66,6±9,5	77,1±17,1
1-я	1,78±0,10	1,85±0,07	1,42±0,09	1,45±0,07	14,3±2,9	20,0±4,0	33,3±6,0*	36,4±4,6*
2-я	2,56±0,09	2,52±0,08	1,56±0,08	1,64±0,09	12,4±1,8	22,6±3,4	72,8±7,1	63,2±6,1
3-я	2,25±0,09	2,37±0,09	0,94±0,05*	1,00±0,06	24,6±5,8	37,6±6,3*	151,8±10,3*	159,1±14,5*
4-я	1,59±0,04*	1,62±0,04	0,83±0,03*	0,87±0,04*	15,3±1,6	24,9±3,3*	100,9±9,7*	101,0±10,8
5-я	1,18±0,06*	1,20±0,04*	0,80±0,05*	0,77±0,04*	27,6±3,7*	32,4±4,7*	63,9±9,1	70,2±10,2
	$\alpha_2$ , с				$A_B/A_A$ , %			
	Fms	Fmd	Oms	Omd	Fms	Fmd	Oms	Omd
Контрольная	0,056±0,002	0,056±0,003	0,056±0,003	0,056±0,004	65,0±4,4	63,5±5,4	76,2±6,5	74,0±7,5
1-я	0,061±0,002	0,060±0,001	0,063±0,002	0,062±0,002	73,1±4,5	73,5±3,7	72,7±3,2	70,9±2,4
2-я	0,060±0,001	0,060±0,001	0,061±0,001	0,063±0,002	71,2±2,9	73,3±2,7	75,1±2,4	76,6±2,6
3-я	0,072±0,008*	0,063±0,001*	0,061±0,002	0,062±0,003	81,5±2,3**	80,7±2,0**	80,6±4,3	79,4±3,5
4-я	0,061±0,002	0,060±0,002	0,056±0,001	0,058±0,002	69,0±2,7	71,5±2,5	70,8±3,3	72,7±3,5
5-я	0,063±0,002*	0,064±0,003	0,060±0,002	0,067±0,005	69,8±2,2	69,6±1,9	74,3±3,8	73,9±3,8
	ДИК, %				ДИА, %			
	Fms	Fmd	Oms	Omd	Fms	Fmd	Oms	Omd
Контрольная	54,2±4,4	52,7±5,4	68,0±6,6	65,5±8,2	55,7±4,2	55,0±5,1	77,1±6,6	70,1±7,9
1-я	70,3±9,0	62,9±6,7	63,4±5,4	60,6±4,7	73,3±10,1	68,6±5,9	66,9±5,0	65,4±4,7
2-я	59,4±5,1	61,6±4,7	62,5±3,9	66,6±4,2	63,6±5,1	67,6±5,8	67,3±3,8	71,2±4,3
3-я	68,2±2,9*	68,9±3,7*	73,7±6,9	72,1±5,8	71,1±2,6*	72,5±3,5*	81,5±7,1	81,9±5,6
4-я	58,5±3,4	59,1±3,1	58,4±4,0	62,3±4,4	63,2±3,2	65,3±2,8	67,4±4,2	70,2±4,5
5-я	60,0±3,5	57,4±3,3	64,7±5,9	62,8±5,8	64,3±3,4	62,8±3,2	74,7±5,4	74,3±4,9

Примечание: достоверность различий с контрольной группой, \* p < 0,05.

базиллярном бассейне было снижено. Наряду с гемодинамическим сдвигом в сторону каротидной системы у больных данной группы появлялась межполушарная асимметрия, особенно в бассейне позвоночных артерий. Об этом свидетельствовали значительное возрастание в 3-й группе коэффициентов  $RI_{Fms}/RI_{Oms}$  и  $RI_{Fmd}/RI_{Omd}$ , тенденция к увеличению  $RI_{Fms}/RI_{Fmd}$  и статистически значимое увеличение  $RI_{Oms}/RI_{Omd}$ . При оценке показателей, характеризующих тонус сосудов микроциркуляторного русла и периферическое сосудистое сопротивление, в данной группе зафиксированы самые высокие их значения, при этом отклонения в бассейне внутренних сонных артерий были статистически значимыми. Тонус мелких и средних артерий, особенно в каротидной системе, у детей 3-й группы также был повышен. Подтверждением описанных отклонений служит характер изменений в данной группе ДИК, ДИА,  $A_B/A_A$  и  $\alpha_2$ . Задержка дыхания у детей этой группы сопровождалась адекватным снижением тонуса сосудов микроциркуляторного русла в каротидном бассейне и парадоксальным ответом в виде повышения тонуса указанных сосудов в вертебрально-базиллярном, отражением которых была динамика отклонений ДИК, ДИА и  $A_B/A_A$ .

У больных 4-й группы достоверному по отношению к контролю и к нормативам, снижению пульсового кровенаполнения в вертебрально-базиллярном бассейне сопутствовали и более низкие, чем во всех описанных группах, значения  $RI$  в каротидной системе. Характерными для этой группы были гемодинамический сдвиг в сторону каротидной системы и межполушарная асимметрия в бассейне позвоночных артерий, на которые указывали значения у них  $RI_{Fms}/RI_{Oms}$ ,  $RI_{Fmd}/RI_{Omd}$  и  $RI_{Oms}/RI_{Omd}$ . Маркеры тонуса сосудов микроциркуляторного русла у больных этой группы отражали его выравнивание в изучаемых бассейнах. Баланс тонуса сосудов и имеющаяся у пациентов данной группы в вертебрально-базиллярной системе тенденция к снижению ДИК, в связи с описанными особенностями церебральной гемодинамики, можно рассматривать как приспособительные реакции, направленные на увеличение притока крови в бассейн позвоночных артерий. В ответ на гиперкапнию у представителей 4-й группы отмечалось повышение, а не снижение, как в контроле, тонуса сосудов микроциркуляторного русла и мелких артерий. Об этом свидетельствовало возрастание у них в пробе с задержкой дыхания ДИК, ДИА,  $A_B/A_A$ ,  $\alpha_2$ .

У пациентов 5-й группы прогрессирующее уменьшение пульсового кровенаполнения в вертебрально-базиллярном бассейне сопровождалось его падением ниже нормативных значений и в каротидной системе, за счет чего соотношение кровенаполнения в

изучаемых бассейнах, отражением которого являются коэффициенты  $RI_{Fms}/RI_{Oms}$ ,  $RI_{Fmd}/RI_{Omd}$ , становилось сопоставимым с таковым у здоровых. Имеющееся у детей данной группы достоверное относительно контроля увеличение коэффициентов асимметрии  $RI_{Fms}/RI_{Fmd}$  и  $RI_{Oms}/RI_{Omd}$  свидетельствовало о том, что уменьшению притока крови к головному мозгу у них сопутствовало еще и его неравномерное распределение в церебральном сосудистом русле. При этом маркеры тонуса сосудов микроциркуляторного русла у детей этой группы достоверно не отличались от соответствующих показателей у здоровых. Время медленного наполнения ( $\alpha_2$ ), характеризующее тонус мелких и средних артерий, указывало на его повышение в каротидной системе и неравномерность изменения в вертебрально-базиллярной. Результаты пробы с задержкой дыхания у детей 5-й группы отражали разнонаправленность изменений тонуса сосудов микроциркуляторного русла и мелких артерий в вертебрально-базиллярной системе. Реакция сосудов микроциркуляторного русла на задержку дыхания в каротидной системе у пациентов данной группы была адекватной. Отражением описанных изменений служил характер отклонений  $\alpha_2$ , ДИК, ДИА и  $A_B/A_A$ .

Приведенные данные свидетельствуют о вариабельности изменений мозгового кровотока у детей и подростков. Чтобы определить последовательность появления выделенных вариантов изменений пульсового кровенаполнения в церебральных сосудах, мы изучили частоту встречаемости детей с различной давностью заболевания при каждом из них. Результаты этого анализа показывают, что среди детей с нормальным и высоким пульсовым кровенаполнением преобладали пациенты с длительностью СД до 3 лет (рис. 1). В группах детей со сниженным пуль-

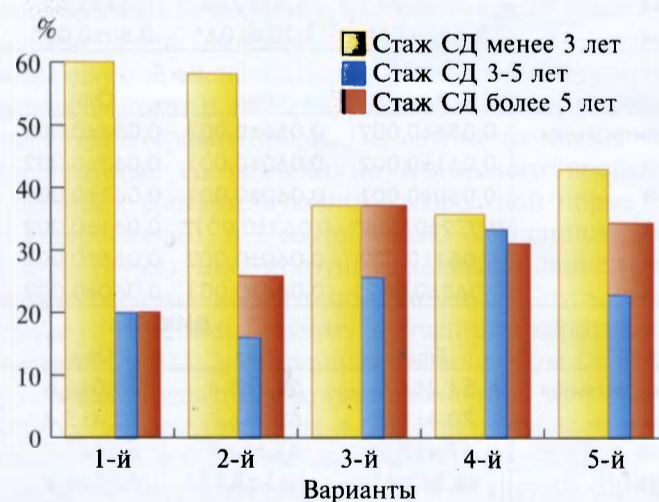


Рис. 1. Частота встречаемости детей с разной давностью СД при различных вариантах изменения пульсового кровенаполнения в сосудистом русле головного мозга.

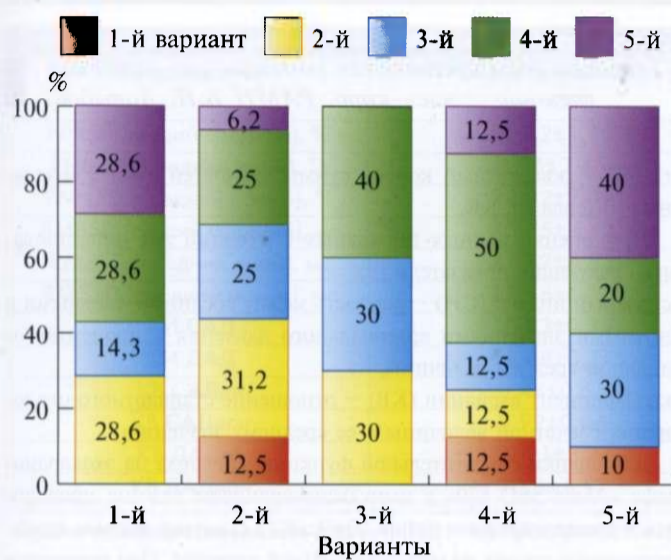


Рис. 2. Трансформация вариантов изменения пульсового кровенаполнения в сосудистом русле головного мозга в динамике заболевания у детей с СД 1 типа.

совым кровенаполнением отмечалось увеличение доли больных с давностью заболевания более 5 лет.

Чтобы определить возможные пути трансформации различных вариантов изменения пульсового кровенаполнения в церебральных сосудах, мы сопоставили тип мозгового кровотока при первичной и повторной регистрации реограммы у 42 детей, обследованных за время наблюдения 2-3 раза с интервалом в 1-2 года. При повторном обследовании у детей с нормальным пульсовым кровенаполнением с одинаковой частотой выявлялись 2-й, 4-й и 5-й, и в 2 раза реже 3-й тип изменения мозгового кровотока (рис. 2). При этом 2-й вариант, характеризующийся повышением пульсового кровенаполнения, обнаруживался у пациентов с давностью СД менее 5 лет, а 4-й и 5-й, отличающиеся снижением пульсового кровенаполнения — в группе больных с большей длительностью заболевания. Это позволяет предположить, что вариант с нормальным пульсовым кровенаполнением сосудов головного мозга в одних случаях отражает отсутствие изменений со стороны церебрального кровотока, а в других — является одним из этапов снижения пульсового кровенаполнения, которому предшествует стадия его повышения.

Среди детей с высоким пульсовым кровенаполнением при повторном исследовании мозгового кровотока в 12% случаев определялась его нормализация. У трети пациентов с данным вариантом он сохранялся, причем преимущественно при давность

СД до 3 лет. У каждого второго ребенка отмечалась его трансформация в варианты со сниженным пульсовым кровенаполнением в вертебрально-базилярном бассейне, причем одинаково часто в 3-й и 4-й.

Почти у трети детей с разнонаправленными изменениями пульсового кровенаполнения в изучаемых сосудистых бассейнах головного мозга этот вариант при повторном обследовании сохранялся. У 40% больных данной группы фиксировался переход в 4-й вариант, то есть отмечалось снижение пульсового кровенаполнения до нормальных цифр в каротидной системе. В 30% случаев высокое пульсовое кровенаполнение в каротидном бассейне сопровождалось его повышением и в вертебрально-базилярном.

Для больных со сниженным пульсовым кровенаполнением в вертебрально-базилярной системе была характерна стойкость присущих этому варианту изменений, о чем свидетельствует тот факт, что при повторном обследовании данный тип мозгового кровотока сохранялся у каждого второго ребенка, у остальных с одинаковой частотой выявлялись другие варианты изменения мозгового кровотока.

Снижение пульсового кровенаполнения в обоих сосудистых бассейнах, обнаруженное при первичном обследовании, у 40% детей сохранялось и в последующем, у каждого второго отмечалась трансформация данного типа мозгового кровотока в варианты, отличающиеся нормализацией и повышением пульсового кровенаполнения в каротидной системе на фоне сохраняющегося снижения в вертебрально-базилярном бассейне.

### Заключение

Полученные в ходе исследования данные указывают на значительную частоту встречаемости различных отклонений со стороны мозгового кровотока у детей с сахарным диабетом 1 типа. Они свидетельствуют о стадийности его изменений, которая заключается в увеличении пульсового кровенаполнения в церебральных сосудах на начальных этапах заболевания, преимущественно в первые три года, с последующим его снижением, сначала в вертебрально-базилярном бассейне, а в дальнейшем и в каротидном. Исследование мозговой гемодинамики у данной категории больных в динамике указывает на возможность обратного развития изменений, характерных для каждого из выделенных типов мозговой гемодинамики, и ее уменьшение при вариантах, характеризующихся снижением пульсового кровенаполнения.

### Литература

1. Балаболкин М.И., Клебанова Е.М., Креминская В.М. // Кардиология. — 2000. - №10. — С. 74-87.
2. Компьютерный реограф «Рео-Спектр». Методические указания / Фирма «НейроСофт». — Иваново, 1992.
3. ISPAD Consensus for the management of Type 1 Diabetes Mellitus in children and adolescents, 2000.